# Beitrag zur pathologischen Anatomie und Pathologie der Irideremia totalis congenita.

Mit 1 Tafel.

---

**Inaugural-Dissertation**

zur Erlangung der Doktorwürde

der

**medizinischen Fakultät**
**der Universität Rostock**

vorgelegt von

**Emil Overhoff,**
Medizinalpraktikant aus Kiel.

---

Jena
Gustav Fischer
1914.

Diss. Rostock
1914.

# Beitrag zur pathologischen Anatomie und Pathologie der Irideremia totalis congenita.

Mit 1 Tafel.

---

**Inaugural-Dissertation**

zur Erlangung der Doktorwürde

der

**medizinischen Fakultät**
**der Universität Rostock**

vorgelegt von

**Emil Overhoff,**
Medizinalpraktikant aus Kiel.

ACAD. LUGD. BAT. BIBL.

---

Jena
Gustav Fischer
1914.

77575

Gedruckt mit Genehmigung der Medizinischen Fakultät zu Rostock.

Referent: Herr Geh. Med.-Rat Prof. Dr. Peters.

Dem Andenken meines Vaters.

Digitized by the Internet Archive
in 2026

https://archive.org/details/IA41553613_0059

Von den Mißbildungen des Auges war von jeher am schwierigsten zu erklären die Irideremia totalis congenita; und zwar in erster Linie deshalb, weil erst sehr spät anatomische bzw. mikroskopische Untersuchungen angestellt werden konnten. Aber auch diese vermochten nur wenig Klarheit zu schaffen, da das zur Untersuchung benutzte Material zum Teil schlecht konserviert war, zum Teil Komplikationen, z. B. mit Glaukom aufwies, welche die Deutung der Veränderungen im Bereiche der Iris und in den übrigen Augenhäuten erschweren mußten. Erst in neuester Zeit ist die Entstehung dieser Mißbildung dem Verständnis durch die verdienstvolle Arbeit von Seefelder (18) näher gerückt worden.

Bevor ich über die Seefelderschen Befunde und Ansichten eingehender referiere, möchte ich zunächst einen Überblick über die verschiedenen Ansichten vom Wesen der Irideremie geben und hervorheben, daß es sehr lange gedauert hat, bis man die Mißbildung überhaupt als solche erkannte; hebt doch Rindfleisch (16) hervor, daß noch in den zwanziger Jahren des 19. Jahrhunderts der erste von Morison beobachtete Fall von einer wissenschaftlichen Kommission in Paris als angeborene Mydriasis aufgefaßt wurde, eine Anschauung, die im Jahre 1859 auch Sichel noch hegte.

Im Jahre 1829 beschäftigte sich v. Ammon mit der Frage des angeborenen Irismangels und wies zunächst die Anschauung von Behr zurück, der als Ursache dieser Mißbildung eine nachträgliche Rückbildung der Iris gleichzeitig mit dem Schwinden der Pupillarmembran annahm. Auch die Ansicht von Arnold, der das Fehlen der vorderen und langen Ciliargefäße für die mangelhafte Entwicklung der Iris verantwortlich machte, konnte sich keiner allgemeinen Anerkennung erfreuen, obwohl sich Seiler und Jäger ihr anschlossen. Dasselbe gilt

von der Erklärung, welche Praël gibt; er meint, daß die Iris bei ihrer Entwicklung mit derjenigen des übrigen Auges und der hierbei ausgesprochenen Prävalenz der Linse nicht Schritt halten könnte, während Himly einen zu geringen Bildungstrieb in der frühesten Entwicklungsperiode annahm.

v. Ammon selbst vertrat die Anschauung, daß die Irideremie eine auf einem Stehenbleiben der Uvea auf einer früheren Entwicklungsstufe beruhende Hemmungsbildung sein könnte, konnte aber keine weitere Erklärung für die Ursache dieses Stehenbleibens geben, und diese sucht später Manz (12) auf einen besonders festen Zusammenhang zwischen Linse und hinterer Hornhautwandung, welcher das Vorwachsen der Iris verhindere, zurückzuführen. Diese, in der zusammenfassenden Bearbeitung der Mißbildungen des Auges von Manz vorgetragene Anschauung blieb längere Zeit die herrschende, wenn auch z. B. Brunhuber (2) wieder auf die alte Anschauung von Behr zurückgriff, daß die bereits fertig ausgebildete Iris nachträglich, und zwar in seinem Falle durch einen glaukomatösen Prozeß, wieder zerstört würde.

Die bis dahin vorliegende, einzige anatomische Untersuchung von v. Ammon konnte über die Entstehung der Mißbildung keine weitere Auskunft geben, weil augenscheinlich keine mikroskopische Untersuchung dieser sämtlich von Kälbern stammenden Augen vorgenommen war.

Man mußte daher hoffen, durch anatomische Untersuchungen menschlichen Materiales weitere Aufschlüsse zu gewinnen, und so wurde in der Folgezeit eine Reihe von anatomischen Befunden veröffentlicht, auf welche ich hier kurz eingehen möchte.

Der erste dieser Fälle rührt von H. Pagenstecher (13) her, der 1871 in der Sitzung der ophthalmologischen Gesellschaft in Heidelberg berichtete: „Vom Corpus ciliare an Stelle des ligamentum pectinatum zieht nach vorn ein kleiner, sich etwas zuspitzender, pigment- und gefäßhaltiger Fortsatz. Er erstreckt sich in eine gabelige Teilung der Descemetschen Membran und ist auf diese Weise fest mit der Cornea verwachsen. Der die innere Fläche dieses Fortsatzes begrenzende Teil der Descemetschen Membran trägt das Hornhautepithel und setzt sich auf das Corpus ciliare fort. Der übrige Teil der Descemetschen Membran verliert sich in dem Gewebe an Stelle des Ligamentum pectinatum."

Es dauerte nunmehr bis zum Jahre 1886, bis eine ausführliche Arbeit von Debenedetti (3) erschien, der zwei mit Aniridie behaftete Augen untersuchen konnte.

In dem rechten Auge hörte das Uvealgewebe ca. $^1/_2$ mm vor dem Ansatz des Ciliarmuskels auf, und dieser kleine, die Iris repräsentierende Teil des Uvealgewebes

liegt der Bulbuswand an, und im rechten Winkel dazu setzt sich ein viel kleinerer Teil desselben in die Pars uvealis corneae fort. An anderen Schnitten ist dieser zweite Teil dicker und geht dünner werdend in die Descemetsche Membran über. Die Beschreibung, die ich der später noch zu erwähnenden Arbeit von Ad. H. Pagenstecher (14) entnehme, deutet auf ein Hineinziehen des Irisgewebes in die Cornea hin, während auf dem linken Auge, von der Hinterfläche der Hornhaut aus, ein spornartiges Gebilde $^1/_5$ mm von der Uvealendigung entfernt in die vordere Kammer hineinragt. Dieser aus Bindegewebe bestehende Sporn geht in die Pars uvealis corneae über, die ihrerseits dieselbe Struktur aufweist und sich von dem Skleralteil scharf absetzt. Die Descemetsche Membran fehlt, und es erstreckt sich dieser Unterschied zwischen den hinteren und vorderen Schichten der Cornea, die auf eine mangelhafte Differenzierung der hinteren Corneaschichten hindeutet, fast bis zur Hornhautmitte fort. Es fand sich ferner eine Retraktion der Ciliarfortsätze. Die Anomalie ist nach Debenedetti auf einen frühzeitigen Entwicklungsfehler der Retina zurückzuführen, den er auch für den bei Irideremie so häufig vorkommenden Nystagmus verantwortlich macht.

Eine sehr eingehende Untersuchung stellt ferner Lembeck (11) im Jahre 1890 an, der einen Fall von totaler Irideremie, verbunden mit Nystagmus, Glaukom, Linsenluxation und Glaskörpertrübung mikroskopisch untersuchen konnte.

Auch in seinem Falle war die Descemetsche Membran gespalten. Das vordere Blatt zieht zwischen Sklera und Iris entlang und löst sich schließlich in ein Maschenwerk als ein Teil des Ligamentum pectinatum auf. Am vorderen Ende der Pars uvealis der Iris teilt sich die Descemetsche Membran fächerförmig so, daß sich einzelne Lamellen zwischen das Irisgewebe schieben. Das hintere Blatt dieser Membran zeigt ebenfalls eine Spaltung in Lamellen, die sich in die Pigmentschicht hineinschieben.

An der Hornhaut selbst wurden in der Bowmannschen Schicht und in der Substantia propria einzelne Gefäße gefunden, und im oberen Teil greift das Skleralgewebe auf die Hornhaut über; die Fasern der Sklera sehen wie bestäubt aus, eine Veränderung, die auf das begleitende Glaukom zurückgeführt wird.

Die Iris ist nur wenig ausgebildet und an der temporalen Seite breiter als an der nasalen, wo sie sich mehr gerollt hat; es besteht eine strenge Scheidung des uvealen vom retinalen Teil. Die Pars uvealis liegt der Cornea bzw. der Sklera langgestreckt an, wird aber von der Pars retinalis überragt. Die Zusammensetzung des retinalen Iristeiles aus zwei Schichten läßt sich bis zur eigentlichen Netzhaut hin verfolgen. Auch auf der nasalen Seite sind die beiden Iristeile streng geschieden, aber das ganze bildet eine klumpige Masse. Das Pigment ist gut ausgebildet und an einzelnen Stellen befinden sich Bestandteile beider Irisschichten im Schlemmschen Kanal und im angrenzenden Skleralgewebe. Außerdem finden sich glaukomatöse Veränderungen am Opticus und in der Chorioidea. Betreffs der Retina ist zu bemerken, daß zwischen Ora serrata und Ciliarkörper die Netzhautschichten durch einen Spalt voneinander getrennt sind.

Lembeck schließt sich im allgemeinen den Erklärungsversuchen von Manz an. Bei dem Vorwachsen der Iris habe sich die Descemetsche Membran an ihrem Rande in zwei Blätter geteilt, welche die Iris umschließen, und entsprechend dem Widerstand bei dem Hineinwachsen kommt es zur Fältelung der Irisblätter, so daß die mangelhafte Ausbildung der Iris nur durch die Raumbeschränkung, nicht

aber durch einen zu schwachen Bildungstrieb bedingt ist. Dafür spricht auch, daß die Iris sich Platz gesucht, wo sie ihn fand, z. B. im Schlemmschen Kanal. Die zwischen skleralem und uvealem Irisblatt gefundenen Pigmentzellen seien beim Vorwachsen vom Pigmentblatt der Iris abgestreift worden.

Sein Befund spreche vor allen Dingen gegen die Annahme von Brunhuber(2), der eine Auflösung der fertig gebildeten Iris wie bei der Pupillarmembran annahm. Denn diese Anschauung könne es nimmermehr erklärlich machen, wie die Irisreste in die Maschenräume des Ligamentum pectinatum oder zwischen die Lamellen der Descemetschen Membran gelangen könnten. Die wiederholt gefundene Kleinheit des Ciliarkörpers und seiner Fortsätze sei vielleicht unter dem schädigenden Einfluß des gehemmten Iriswachstums entstanden. Daß das Glaukom lange Zeit hindurch ausblieb, sei dadurch zu erklären, daß der Schlemmsche Kanal nicht vollständig mit Irismasse angefüllt sei.

Weiter wird uns eine ausführliche Beschreibung eines durch Irideremie mißgebildeten Auges im Jahre 1891 von Rindfleisch (16) gegeben. In dessem Falle war von der Iris ein ganz schmaler Saum vorhanden, der oben etwas breiter erschien als unten. Die mikroskopische Untersuchung faßt er am Schlusse zusammen und nennt: „Geringe Verdünnung der Sklera im vorderen Bulbusabschnitt. — Perforationsnarbe derselben nahe am unteren Sklerocornealrande. — Faltung und stellenweise Verdünnung der Hornhaut mit teilweisem Epithelverlust und weitem Übergreifen der Episklera nach dem Centrum hin. — Drusen der Bowmannschen Membran. — Dreistrahlige Pigmentstreifung auf der Descemetschen Membran. — Rudimentäre Entwicklung der Iris. — Fehlen des Sphinkter pupillae. — Geringe Ausbildung des Ciliarmuskels. — Richtung der Ciliarfortsätze nach hinten. — Cystische Degeneration des Zylinderepithels der Ora serrata. — Chorioiditis. — Glaskörperabhebung und -verflüssigung. — Andeutung einer früher stattgehabten Dislokation der Linse nach vorn. — Ektopie nach oben und innen. — Cataracta polaris anterior et posterior.

Dieser Fall stimmt insofern mit dem von Debenedetti und Lembeck überein, daß die Hornhaut an verschiedenen Stellen verschiedene Dicke zeigte, das Skleralgewebe weit in den Hornhautbezirk hineinragte, und die Iris keineswegs vollkommen fehlte. Dagegen fehlte das Hineinwachsen des Irisstumpfes in die Lamellen der Descemetschen Membran. Der Ciliarkörper war schwach entwickelt, und wie im Falle von Debenedetti waren die Ciliarfortsätze nach hinten gerichtet.

Rindfleisch fand weiterhin am unteren Sklerocornealrande eine bis zum Ciliarkörper reichende Narbe, die er auf eine fetale Perforation der Sklera zurückführt. Er erklärt das Zustandekommen der Irideremie durch den Abfluß des Kammerwassers, wodurch die Linse, gegen die Hornhaut angedrängt, dort durch entzündliche Vorgänge befestigt wurde, und danach habe das Wachstum der Iris nicht mehr ausgereicht, um diese Verwachsungen zu lösen.

Gegen diese Erklärung macht v. Hippel (6) gewichtige Bedenken geltend. Zunächst kommt er durch das Studium der Präparate von Rindfleisch zu der Überzeugung, daß die als Perforationsnarbe gedeutete Veränderung keineswegs in die Fetalzeit zu verlegen, sondern jüngeren Datums sei, und damit entfällt die Möglichkeit eine Perforation zur Erklärung der Aniridie heranzuziehen; dazu kommt noch, daß normalerweise während der Fetalzeit, zu dem Zeitpunkte, in dem die Iris entsteht, eine vordere Kammer gar nicht vorhanden ist.

Wenn man ferner berücksichtigt, daß die Arbeit von Rindfleisch aus einer Zeit stammt, wo man mit der Annahme fetaler Entzündungen die schwierigsten Probleme aus der Lehre von den Mißbildungen des Auges lösen zu können glaubte, so wird man wohl sagen dürfen, daß der Fall Rindfleisch ebensowenig wie andere derartige Fälle imstande sind, die Entstehung der Irideremie durch frühzeitig einsetzende entzündliche Veränderungen zu erklären.

Der nächste bekannte Fall rührt her von Treacher Collins (19) aus dem Jahre 1891, der ein Augenpaar mit der in Rede stehenden Mißbildung untersuchen konnte.

Das linke Auge zeigte normale Beschaffenheit der Hornhaut. Die Descemetsche Membran endigt im Ligamentum pectinatum in der gewöhnlichen Weise. Das Irisgewebe war dichter als gewöhnlich und die Iris reicht nicht weiter, als bis zum Endpunkt der Descemetschen Membran. Von Sphinkter war keine Andeutung vorhanden. Das Uvealpigment endigt in einer doppelten Falte. Zwischen Iriswurzel und dem Ligamentum pectinatum bestehen in einigen Schnitten zarte Verbindungen. Im oberen Abschnitt erscheint die Iris etwas länger und enthält hier ein Rudiment eines Sphinkters. Ihre Pigmentierung endigt auch hier in einer doppelten Faltung. Der Ciliarkörper ist wohl entwickelt, aber die Ciliarfortsätze sind klein.

Das rechte Auge zeigte ähnliche Verhältnisse.

Von besonderem Interesse ist, daß auch die Mutter des Kindes eine Irideremie aufwies und auch hier die rudimentäre Iris in der Gegend des Ligamentum pectinatum innig mit der Cornea verwachsen war.

Auch Treacher Collins lehnt eine entzündliche Entstehung der Irideremie im Sinne von Rindfleisch ab und schließt sich der von Manz gegebenen Erklärung an.

Eine weitere Beschreibung eines hierher gehörigen Falles finde ich in der Arbeit von Uhthoff und Axenfeld (20).

Bei der Untersuchung eines Ulcus corneae serpens fand sich ein vollständiger Irismangel. Ciliarkörper und Ciliarfortsätze sind ganz atrophisch. Die letzteren sind eigentümlich nach vorn gezogen, so daß sie zum Teil einen Irisstumpf vortäuschen könnten.

In dem Falle von Hopf (8) faßt der Autor die bemerkenswertesten anatomischen Veränderungen wie folgt zusammen: „Von der Iris ist nur ein schmaler Saum ringsum vorhanden, der auf allen Schnitten nachweisbar ist. Seine größte Breite beträgt $1^1/_2$ mm und er überragt nirgends den Limbus. Vor allen Dingen ist bemerkenswert, daß der Sphinkter vollständig fehlt. Die vordere Kammer ist seicht, die Linse auffallend klein, der Ciliarmuskel und die Ciliarfortsätze sind ebenfalls außerordentlich wenig entwickelt."

In dem Falle von Ad. H. Pagenstecher (14) (1903) handelt es sich um ein mit Aniridie behaftetes Auge, welches wegen Glaukom enukleiert werden mußte und beträchtlich größer war, als das andere. Die Sklera erwies sich im vorderen Abschnitt dünner als am hinteren Pole. Die Cornea war im Centrum dünner als an der Peripherie; die vordere Kammer flach, der Ciliarkörper auf etwa $^1/_3$ des normalen reduziert. An dem vorderen Ende des Ciliarkörpers lag ein kleiner, an der Hinterfläche pigmentierter Fortsatz. Dieser Irisstumpf war derart nach hinten gezogen, daß der Kammerwinkel bedeutend vergrößert war. Bei der mikroskopischen Untersuchung zeigte sich das Lumen des Schlemmschen Kanals überall deutlich, wenn auch verkleinert. Das Hornhautendothel setzte sich auf die

Vorderfläche des Irisrudimentes fort und erstreckte sich auf der Irishinterfläche weiter bis zum Beginn des Ciliarkörpers. Eine Andeutung von Sphinkter oder Dilatator fehlte. Das Irisstroma erschien verdichtet und beide Irisschichten wiesen reichlich Pigment auf. Die Ciliarfortsätze waren retrahiert, an einzelnen Stellen kaum zu sehen, an anderen sehr verkleinert.

In den beiden Fällen von Bergmeister (1) handelte es sich um folgende Verhältnisse. In dem ersten Falle erwies sich der Bulbus in toto vergrößert, die Sklera verdünnt, die Cornea durch eitrige Entzündung perforiert und der Ciliarkörper mit den Ciliarfortsätzen nach vorn gedrängt. Neben dem etwas verbreiterten Ende der Descemetschen Membran ist ein in die vordere Kammer hineinragender Irisstumpf vorhanden, der auf der Vorderfläche glatte und hier dicht gedrängt stehende, pigmentierte, spindelförmige Zellen zeigt, und der freie Rand des Irisstumpfes wird von der Pars iridica retinae gebildet, die pigmentiert ist.

Auf der Vorderfläche des Ciliarkörpers ist ein Bindegewebs- und Endothelhäutchen.

Die Kammerbucht ist auf der nasalen Seite erhalten. Die Descemetsche Membran löst sich vor der Kammerbucht in einzelne Lamellen auf.

Auch in dem zweiten Falle von ihm war der Bulbus in toto vergrößert. Auch hier war auf der Cornea eine Perforationsöffnung und die Sklera hochgradig verdünnt. Der Ciliarkörper war bis auf seinen vordersten Ansatz abgelöst und ebenfalls nach vorn gedrängt. Ferner bestand ein partielles Ciliarstaphylom.

Die Iris war in der ganzen Circumferenz als schmaler Stumpf vorhanden und überall von den Ciliarfortsätzen deutlich abgegrenzt. Dieser Stumpf entspringt nahe dem vorderen Ende der gegen das Bulbusinnere zugewendeten, konvexen Begrenzungsfläche des Ciliarkörpers. Der Pupillarrand des Irisstumpfes ist am temporalen Bulbusabschnitte am deutlichsten. Seine Vorderfläche wird von zwei Reihen paralleler, spindelförmiger Zellen gebildet, die leicht pigmentiert sind. Das übrige Stroma besteht aus größeren spindelförmigen Zellen.

Die Pars iridica retinae zeigt stellenweise kleine Fortsätze zwischen die Gefäße der hinteren Irisschicht und erreicht fast überall den Pupillarrand des Irisstumpfes. Ein Schlemmscher Kanal fehlte. Die Verwachsungsstelle des Irisfortsatzes mit der Sklerocornealgrenze liegt zwischen dem Ende der Descemetschen Membran und dem Ansatze des Ciliarmuskels. Irisfortsatz und Irisstumpf begrenzen die eigentliche Kammerbucht. Gegen die vordere Kammer zu wird der Irisfortsatz von einem Endothel begrenzt, und zwischen seinem vorderen Ende und der Descemetschen Membran läßt sich ein stark zusammengedrücktes Ligamentum pectinatum erkennen. Sphinkter bzw. Dilatator pupillae konnte nicht nachgewiesen werden.

Bei der Besprechung der anatomischen Veränderungen wird zunächst der Anteil des vorhandenen Glaukoms und sein Zustandekommen besprochen, und dann hervorgehoben, daß der Befund im wesentlichen mit dem anderer Autoren übereinstimmt.

Von Interesse ist für uns, daß ein Zurückbleiben des Randes der Augenblase am unteren Abschnitt des Bulbus als kongenital angesehen wird, während der mesodermale Teil des Irisstumpfes ein stärkeres Wachstum zeigt; dasselbe sei auch in einem Präparate der Fall, welches sich in der Sammlung von Fuchs befinde und augenscheinlich noch nicht Gegenstand einer Veröffentlichung geworden ist.

Bergmeister lehnt die Theorie von Rindfleisch ab, weil sich Zeichen

einer fetalen Entzündung nicht vorfanden; dagegen glaubt er, daß dieselben Momente, welche zu einer Persistenz der Beschaffenheit des Ligamentum pectinatum und der Kammerbucht, wie sie im fetalen Leben vorhanden ist, führen, auch auf derselben Ursache beruhen können, wie die mangelhafte Entwicklung der Iris.

Bei einem Falle von Mikrophthalmus fand v. Hippel (6) neben anderen Mißbildungen auch Aniridie.

Die Iris bildete oben einen ganz kurzen Stumpf, der mit seinem Pupillarrand nach rückwärts verlagert ist. Diese Umbiegung wird durch Gefäße bewirkt, die zwischen Iris und der gefäßhaltigen Linsenkapsel verlaufen, nasal und unten ist Irisgewebe vorhanden. Nach unten verschmälert sich dieses Gewebe und fehlt an der Stelle, wo eine mesodermale Leiste vorhanden ist, ganz.

Ein eigentlicher Sphinkter fehlte, wie später Seefelder (17) an Hippels Präparaten feststellte. Während im oberen Irisabschnitt eine kleine Insel von Muskelgewebe vorhanden war, ging am unteren schmalen Abschnitt die Entwicklung des Muskels fast bis zum Pupillarrand. Aber der Muskel zeigt ein für den Menschen ganz atypisches Verhalten, indem von dem Sphinkter Fasern in das Irisstroma und in der Richtung der Iriswurzel ausstrahlen. Die Ausbildung des Dilatator fehlt.

Einen weiteren Beitrag zu unserer Frage liefert auch die Arbeit von Kitamura (9) über „Mikrophthalmus congenitus und Lidbulbuscysten nach Untersuchungen am Schweinsauge".

Im ersten Falle ist die Iris als Fortsatz des Ciliarkörpers nur mangelhaft entwickelt und in einzelnen Schnitten ist sie in der Gegend des Kammerwinkels mit der Hornhauthinterfläche verwachsen und schlägt sich nach hinten um. Das Irisgewebe besteht nur aus spärlichen Bindegewebsfasern und einer daraufliegenden dünnen Pigmentschicht. Am anderen Auge desselben Tieres ist die Iris auch nicht andeutungsweise vorhanden.

Bei einem zweiten Tiere fehlte das Irisgewebe auf dem einen Auge vollständig, während auf dem anderen Auge ein rudimentäres Gebilde nur im oberen Teil sich fand, welches aus einem ganz schwachen Bindegewebsstrang mit daraufliegendem Pigment bestand, der sich eine kurze Strecke auf der Hinterfläche der Hornhaut hinzieht.

Ebenfalls fehlte bei einem dritten Tiere einseitig die Iris vollständig und bei dem vierten Tiere fehlt auf der einen Seite das Irisgewebe nicht nur vollständig, sondern auch jegliche Anlage eines Ciliarkörpers.

Die Zusammenfassung der Ergebnisse von Kitamura ergibt, daß Hornhaut und Sklera nicht deutlich voneinander differenziert sind, daß die Bowmannsche und Descemetsche Membran fehlt, die Linse kataraktös ist. Bezüglich der Netzhaut ist zu erwähnen, daß dieselbe insofern erheblich verändert ist, als keine deutliche Differenzierung der Schichten vorliegt; nur soviel ist zweifellos, daß es sich um rein ektodermale Elemente handelt.

Betreffs der Entstehung der Irideremie ist Kitamura der Ansicht, daß eine Aplasie wahrscheinlicher als ein nachträgliches Zugrundegehen sei. Wenn auch in seinem einen Falle die Linse der Cornea angelegen habe und so die Voraussetzung für die Manzsche Theorie gegeben sei, so sei es doch wohl kaum möglich, daß die Linse auf diese Weise die Entwicklung eines peripheren, rudimentären Irisstumpfes hätte verhindern können.

Eine unvollständige Aniridie konnte ferner van Duyse (4) genauer mikroskopisch untersuchen.

Er fand eine starke Ausbildung der Zirkulärfasern der Ciliarmuskulatur und die stark entwickelten Ciliarfortsätze nach vorn gerichtet.

Die Iris ist in Form eines Stumpfes sehr ungleich entwickelt und sie bildet fast einen rechten Winkel mit der Hornhaut. Der Kammerwinkel zeigt typisches Trabekelwerk im Sinne eines fetalen Bestehenbleibens des Ligamentum pectinatum, und es findet sich ein Ciliosklerälraum ähnlich wie bei den Tieren. Die Basis des Irisstumpfes wird durch ein Lakunensystem gebildet, welches an das Trabekelwerk angrenzt. Das Irisgewebe ist leicht verdickt und sein Pigmentlager mächtig entwickelt.

Der Sphinkter und Dilatator sind nicht zur Ausbildung gekommen.

Während der Fall von van Duyse (4) sich dadurch auszeichnet, daß er mit sonstigen Komplikationen nicht behaftet ist, zeigt der Fall von Lafon (10) wieder das Zusammenvorkommen der Aniridie mit Mikrophthalmus. In dem einen Auge war die Iris von normaler Breite und zeigte dennoch keine Spur einer Muskulatur.

Das andere Auge zeigte ein Irisrudiment mit ausgesprochener Richtung nach hinten, so daß es mit der Hornhaut fast einen rechten Winkel bildete. Das Irisstroma stand mit den Gefäßen der Tunica vasculosa lentis in direkter Verbindung, was jedoch mit der Entwicklung der Aniridie nicht in ursächlicher Beziehung stehen dürfte, wie auch Seefelder (18) hervorgebt.

Das in diesen Arbeiten gesammelte Material bestätigt zunächst genau wie die zahlreichen nur klinisch beobachteten Fälle ie Vererbbarkeit des Fehlers und das Zusammenvorkommen mit anderweitigen Bildungsanomalien, speziell mit Katarakt und Linsenektopie; dazu gesellt sich fast regelmäßig Amblyopie, Nystagmus und außerordentlich häufig Glaukom. Mehrfach lag auch Mikrophthalmus vor und betreffs der Iris ist festzustellen, daß in der Mehrzahl der Fälle, auch dort, wo klinisch Spuren von Irisgewebe nicht zu bemerken waren, ein Irisrudiment vorhanden war. Eine Ausnahme machen in dieser Hinsicht nur die Fälle von Kitamura und der von Uhthoff und Axenfeld.

Von großer Bedeutung ist ferner die Tatsache, daß, abgesehen von den etwas außergewöhnlichen Fällen von v. Hippel und von Treacher Collins, die Irismuskulatur fehlte, auch dann, wenn die Iris eine ziemliche Größe besaß oder, wie in einem Falle von Lafon im übrigen normal entwickelt war.

Es wurde ferner an einigen Fällen ein Fehlen oder eine nur schwache Ausbildung der Ciliarfortsätze festgestellt, während diese in mehreren Augen normal entwickelt waren. Hervorzuheben ist ferner, daß das Irisrudiment sowohl eine normale Verlaufsrichtung zeigen kann, wie auch eine Umbiegung, in der Weise, daß sie mit der Hornhaut einen rechten Winkel bildet.

Aus allen diesen Mitteilungen und Befunden läßt sich ein klares

Bild über die Entstehung der Aniridie nicht gewinnen. Soviel kann nur gesagt werden, daß dieselbe weder einem fetalen Entzündungsprozeß noch einer abnormen Rückbildung der bereits entwickelten Iris ihren Ursprung verdankt, sondern daß es sich um eine exquisite Entwicklungshemmung handelt, die wie viele andere in außerordentlichem Maße vererbbar, d. h. im Keimplasma präformiert ist.

So stand die Angelegenheit, bis im Jahre 1908 durch Seefelder (18) ein gänzlich neues Moment geltend gemacht wurde, indem von diesem, in der Lehre von den Mißbildungen besonders erfahrenen Autor auf Grund seiner eingehenden Untersuchungen die Anschauung vertreten wird, daß es sich bei der Aniridie um eine Begleiterscheinung oder Folge einer mangelhaften Entwicklung der Retina handelt.

Bei der Wichtigkeit dieser Arbeit von Seefelder sei es mir gestattet, auf seine Befunde und deren Bedeutung etwas näher einzugehen.

Es handelt sich um ein 25 jähriges Mädchen, dem mehrere Stunden nach dem an Lungentuberkulose erfolgten Tode Formol in beide Augen injiziert wurde. Schon bei der Untersuchung des frischen Präparates fiel auf, daß in der Gegend der Fovea centralis keine Vertiefung zu bemerken war und in der Makulagegend eine stärkere Pigmentierung fehlte.

Es fanden sich bei der mikroskopischen Untersuchung ein Embryotoxon und nur geringe Veränderungen, die vielleicht auf eine klinisch beobachtete Hornhauttrübung zurückzuführen waren. Die Linse ist verkleinert.

Die Iris fehlt an keiner Stelle ihrer Circumferenz ganz. Sie ist am breitesten im unteren Abschnitt und am schmalsten auf der nasalen Seite. Hier besteht das Irisrudiment im wesentlichen aus der pigmentierten Gewebsschicht, welche sich hinten an das Bindegewebe des Ciliarkörpers und vorn vom sog. uvealen Gerüstwerk bis an die Descemetsche Membran erstreckt. Das uveale Gerüstwerk ist mit dem skleralen innig verwachsen; das Gewebe ist hier stark verdickt und ein eigentlicher Schlemmscher Kanal ist hier nicht zu sehen.

Auf der temporalen Seite dagegen ist der Kammerwinkel von durchaus normaler Beschaffenheit. Das Irisrudiment besteht aus dem pigmentierten Stroma und Pigmentepithel, welch letzteres sich am Pupillarrande hakenförmig nach vorn umschlägt und kolbig verdickt ist. Sphinkter und Dilatator fehlen. Die Ciliarfortsätze sind spärlich und weniger stark entwickelt als normal.

Im Bereiche der Netzhaut ließ sich nun feststellen, daß dieselbe rückwärts von der Ora serrata eine strukturlose Membran darstellt, die mit dem Pigmentepithel verwachsen war und nur Reste der Körnerschicht, aber keine Ganglienzellen mehr enthielt. Auffallenderweise finden sich nun gerade in der Gegend der Macula lutea beträchtliche Verdickungen der Ganglienschicht, ohne daß dabei eine Fovea centralis nachzuweisen war.

Nach Seefelder ist nun die Irideremie nicht als eine selbständige Mißbildung, sondern als Symptom einer Entwicklungsstörung anzusehen, welche die ganze Augenanlage betroffen hat. Die Theorie,

welche die Anomalie auf mechanische Hindernisse zurückführt, lehnt Seefelder mit dem Hinweise ab, daß mit dieser Erklärung noch nicht die mit Irideremie so häufig vergesellschafteten Anomalien zu erklären seien und weiterhin spreche dagegen, daß trotz relativ guter Entwicklung der Iris meistens keine Spur einer Muskulatur gefunden worden sei. Seefelder legt vielmehr besonderen Wert auf die Tatsache, daß in vielen der bekannt gewordenen Fälle die Ciliarfortsätze mangelhaft entwickelt gewesen seien, und das könne nur erklärt werden durch ein mangelhaftes Wachstum der Pars ciliaris retinae, die bei der Entwicklung der Ciliarfortsätze die entsprechende Rolle spielt. Damit ist der Beweis erbracht, daß die Entwicklungstendenz der Retina im irislosen Auge gehemmt ist, und daß diese Hemmung in der Retina selbst und nicht in ihrer mesodermalen Umgebung gelegen ist. Da es sich meistens um Leichenmaterial oder um nicht genügend gut konserviertes Material handle, so sei der wichtige Umstand des Fehlens einer Fovea centralis den früheren Untersuchern verborgen geblieben, und diese Tatsache erkläre vor allem die funktionelle Minderwertigkeit des irislosen Auges, und damit ließe sich auch das Zusammenvorkommen mit Nystagmus vereinigen und besonders die so ausgeprägte Vererbbarkeit des angeborenen Irismangels.

Die Katarakt ist eine häufige Begleiterscheinung.

Die Linse ist oft klein und abnorm gelagert gefunden worden, und deshalb vermutet Seefelder Entwicklungsstörungen im Bereiche der Zonula Zinnii. Es sind demnach weitgehende Schädigungen ektodermaler Gebilde vorhanden, denen gegenüber die mesodermalen Störungen bedeutend in den Hintergrund treten, und zu diesen rechnet Seefelder die bei Irideremie relativ häufig beobachteten angeborenen Hornhauttrübungen und die abnormen Bildungen im Bereiche des Gerüstwerkes im Kammerwinkel, wodurch die Häufigkeit des mit Irideremie verbundenen Buphthalmus sich erkläre.

Mit Recht weist Seefelder darauf hin, daß zukünftige Arbeiten vor allen Dingen ihr Augenmerk auf die ektodermalen Veränderungen und speziell auf das Fehlen der Fovea centralis richten müssen.

Seit dem Erscheinen der Arbeit von Seefelder finde ich in der Literatur noch einen anatomisch untersuchten Fall von Coats (22). Hier fand sich die Irideremie vergesellschaftet mit Iriscolobom, ferner mit einer der Cornea adhärierenden Membran auf der Iris, mit rückwärts gerichteten Ciliarfortsätzen, cystischer Erweiterung der hinteren Kammer und persistierendem mesodermalen Gewebe im Glaskörper.

Die Linse war subluxiert. Wichtig ist ferner der Befund im Bereiche des Ciliarkörpers, wo das unpigmentierte Epithel durch Pigmentepithel und embryonales Netzhautgewebe ersetzt war.

Die Entwicklungsstörung der Iris führt Coats auf eine Persistenz der Tunica vasculosa lentis zurück. Dieselbe Mißbildung fand sich in einem zweiten Falle, der ein zyklopisches Auge betraf, so daß die Entwicklungsstörung gedeutet wird im Sinne von Heß, der besonders für atypische Colobome und andere Entwicklungsstörungen im Bereiche der Iris abnorme mesodermale Entwicklungen verantwortlich machte.

Auch in dem Falle von Keil (23) handelt es sich um ein zyklopisches Auge, und zwar bei einer neugeborenen Katze. Auch hier fehlte in der rudimentär entwickelten Iris sowohl Sphinkter wie Dilatator neben Katarakt, Aplasie der Ciliarfortsätze und anderen Mißbildungen.

Einen weiteren Fall untersuchte Palmieri (24). Hier wurde die Enukleation erforderlich nach Linsenextraktion mit nachfolgender Schmerzhaftigkeit. Das in 10% Formalin gehärtete Auge zeigte schwere Veränderungen, die zum Teil auf die Operationsfolgen zu beziehen waren. Im übrigen war das Auge aber weitgehend verändert, insbesondere die Hornhaut in ihren hinteren Schichten, wobei ein großer Defekt der Descemetschen Membran festgestellt werden konnte. Die Iris war nur rudimentär entwickelt, der Schlemmsche Kanal fehlte. Die Gegend des Ligamentum pectinatum war von Bindegewebe eingenommen. Die Muskulatur der rudimentär entwickelten Ciliarfortsätze war atrophisch, die Netzhaut total abgelöst, eine Erscheinung, die wohl kaum mit der Irideremie in Zusammenhang gebracht werden kann. Es konnte wiederum auch in diesem Falle festgestellt werden, daß die Irismuskulatur vollständig fehlte.

Schließlich sei noch erwähnt, daß auf der letzten Versammlung der ophthalmologischen Gesellschaft Seefelder (25) im Anschluß an einen Vortrag von Elschnig über die Anatomie des Albinoauges die Mitteilung machte, daß er inzwischen mit Rotter zusammen einen weiteren Fall von Aniridie anatomisch untersucht habe. Wenn auch das Auge stark degeneriert war, so gelang doch der Nachweis des Fehlens der Fovea centralis.

Bei dieser Gelegenheit weist Seefelder nochmals auf die Beziehungen zwischen Aniridie und Albinismus hin, welche in dem von Elschnig konstatierten Fehlen der Fovea centralis im albinotischen Auge zum Ausdruck gelangte.

Zu diesen Fällen von anatomisch untersuchter Irideremie bin ich nun in der Lage, einen neuen hinzufügen zu können, der dem Material der Rostocker Universitäts-Augenklinik entstammt und mir von Herrn Geheimrat Professor Dr. Peters zur Bearbeitung freundlichst überlassen wurde.

Krankengeschichte:

Pat. W. L., 41 Jahre alt, gibt an, daß sie vor etwa 25 Jahren eine Entzündung des linken Auges gehabt habe; seit der Zeit sei dieses Auge stets schlechter gewesen als das rechte; vor fünf Jahren seien beide Augen entzündet gewesen.

Bei der am 16. November 1908 auf Veranlassung der Landes-Versicherungsanstalt erfolgten Aufnahme in die hiesige Klinik wurde folgender Befund erhoben.

Es besteht beiderseits Nystagmus. Links ist leichte Ptosis; Handbewegungen werden in 1 Meter wahrgenommen. Um die Hornhaut geringe konjunktivale Injektion, in der Hornhaut zarte, oberflächliche Gefäßbildungen, nach unten am deutlichsten ausgeprägt. Im Centrum eine langgestreckte, oberflächliche, weiße Trübung, im oberen inneren Viertel in den hinteren Abschnitten eine dichte graue Trübung; das übrige Hornhautgebiet ist diffus getrübt. Unten liegt die gelbliche Linse der Hornhauthinterfläche dicht an. Von einer Iris ist nichts wahrzunehmen.

Das rechte Auge zeigt bei geringer konjunktivaler Injektion eine klare Hornhaut und ein Embryotoxon. Es besteht ebenfalls völlige Irislosigkeit. Die Linse ist schwach durchleuchtbar; am vorderen Pol findet sich ein glänzend weißer Herd, am Äquator zahlreiche, etwas weniger glänzende Herde. Es werden Finger in 60 cm Entfernung gezählt.

Am 3. VIII. 1910 wird festgestellt, daß die rechtsseitige Katarakt zugenommen hat, und daß links völlige Amaurose bei herabgesetzter Tension besteht. Es läßt sich nunmehr auf der temporalen Seite ein kleiner sichelförmiger Irisrest nachweisen.

Am 10. VII. 1912 war der Befund am rechten Auge im wesentlichen derselbe, während auf dem linken starke ciliare Injektion vorhanden war. Die Cornea ist total getrübt. Von unten schiebt sich eine weißgelbliche Trübung bis zur Pupillenmitte an der Hornhauthinterfläche vor; oberflächliche und tiefe Gefäßbildungen dringen vom Rande her in die Cornea ein.

Wegen andauernder Schmerzen wird dieses Auge enukleiert, in Zenkerscher Flüssigkeit gehärtet; die Schnitte wurden mit Hämatoxylin-Eosin gefärbt.

Makroskopische Beschreibung:

Die Maße des Auges waren:
größter sagittaler Durchmesser 23,9 mm
größter horizontaler Durchmesser 21,8 mm;
demnach ist das Auge von normaler Größe.

Schon makroskopisch ließ sich feststellen, daß die Iris außerordentlich gering entwickelt ist. Die Hornhaut erscheint von wechselnder Dicke. Der Binnenraum des Auges ist an den Rändern ausgefüllt mit einer feinen, dünnen, faserigen Masse, die deutlich gefärbt ist, während das Centrum frei erscheint.

Mikroskopischer Befund:

Schnitt 309: In diesem, ungefähr durch die Mitte der Pupille gehenden Schnitt zeigt sich folgendes:

Die Bindehaut reicht ebenso wie das episklerale Gewebe sehr weit nach vorn und dieser Teil, der einem Embryotoxon entsprechen würde, ist sehr gefäßreich und stark mit Rundzellen durchsetzt. Das Hornhautepithel erscheint ziemlich dünn, die Bowmannsche Membran ist kaum zu erkennen. Streckenweise geht eine zellige Infiltration etwas seitlich von der Hornhautmitte den Hornhautlamellen parallel, und es wird dadurch eine markante dunklere Linie gebildet, die stellenweise unterbrochen erscheint. In den peripheren Hornhautabschnitten finden sich ebenfalls Rundzellenansammlungen in den tiefer gelegenen Partien und auch hier ist ihre Anordnung den Faserzügen parallel unter Entwicklung reichlicher Gefäße.

Seitlich von der Hornhautmitte ist in der Tiefe des Hornhautgewebes in einiger Entfernung von der Descemetschen Membran ebenfalls eine langgestreckte, stärker gefärbte Linie zu sehen, die einer stärkeren zelligen Infiltration entspricht.

Die Descemetsche Membran läßt sich nicht bis zur Iriswurzel verfolgen; sie wird erst eine Strecke weiter deutlich und zeigt in der Mitte der Hornhaut einen deutlichen Defekt. Innerhalb des Defekts erscheint die Descemetsche Membran auf eine kurze Strecke im Hornhautgewebe selbst, was dadurch zustande gekommen ist, daß schon von der Iriswurzel aus ein kernarmes faseriges Gewebe sich der Hornhauthinterfläche auflagert, welches sich bis zur Hornhautmitte hin erstreckt, und die Fortsetzung dieses aufgelagerten Gewebes bewirkt die Einlagerung jenes abgetrennten Stückes des Descemetschen Membran scheinbar in die Hornhautsubstanz. Es handelt sich in Wirklichkeit aber um die Fortsetzung eines kernarmen Gewebes, welches an der einen Seite stellenweise die Dicke der halben Hornhaut erreicht, an der anderen Seite weniger stark entwickelt ist. Dieses Gewebe trägt an seiner Oberfläche an einer Stelle ebenfalls Reste einer Substanz, die der Descemetschen Membran sehr ähnlich sieht. Von seiner Oberfläche geht auf der einen Seite eine dicke glashäutige Membran aus, welche den gleich zu erwähnenden Irisstumpf derartig überzieht, daß er in zwei Blätter dieser Membran eingelagert erscheint, und auf der Rückseite des Stumpfes verdünnt sich dieses Häutchen, um den ersten Ciliarfortsatz noch eine Strecke weit zu überziehen.

Auf der gegenüberliegenden Seite ist dieses Häutchen erheblich dünner und reicht nur bis zum Ansatz des ersten Ciliarfortsatzes.

Die Iris stellt auf der einen Seite einen kurzen, plumpen, nach der Pupille zu halbkreisförmig abgerundeten Körper dar, in dessen lockerem Stroma reichlich pigmentierte Klumpenzellen zerstreut sind, während die Chromatophoren des Irisgewebes nach der Hornhautmitte zu zusammengedrängt erscheinen. Entzündliche Erscheinungen fehlen im Irisgewebe. Die pigmentierte Hinterschicht erscheint nach der Umbiegungsstelle zu stark verdünnt und stellenweise unterbrochen.

Auf der gegenüberliegenden Seite ist die Iris etwas länger, im übrigen aber von derselben Struktur, nur vorn etwas schmäler. Während auf der ersterwähnten Seite irgendeine Spur von Sphinkter oder Dilatator fehlt, ist auf dieser eine kleine Zellanhäufung sichtbar, von der es zweifelhaft ist, ob hier ein rudimentärer Sphinkter iridis vorliegt.

Der Schlemmsche Kanal ist auf beiden Seiten des Schnittes gut entwickelt.

Der Ciliarmuskel und seine Sehnen sind kräftig ausgebildet, dagegen erscheinen die Ciliarfortsätze zwar deutlich, aber etwas kümmerlich ausgebildet.

Zwischen den beiden Irisstümpfen liegt in der Mitte ein tiefdunkelblaues kreisförmig angeordnetes Konglomerat von kristalloiden Massen, die zum Teil bandartige Struktur wie Linsenfassern zeigen. Es fehlt jedoch in der Peripherie dieser Massen jede Andeutung, sowohl hier wie auf den folgenden Schnitten, einer Linsenkapsel und von Irisepithel.

Hervorzuheben ist ferner, daß die Ciliarfortsätze nach rückwärts gerichtet sind, und daß die Vorderfläche des Irisstumpfes fast völlig der Hornhauthinterwand anliegt.

Im Bereiche der Sklera ist nichts Abnormes zu erkennen.

Ebenso ist die Aderhaut durchweg gut entwickelt und von normaler Struktur.

Sehr auffallend ist dagegen das Verhalten und die Beschaffenheit der Netzhaut.

Zunächst ist festzustellen, daß bei sorgsamster Durchmusterung der Serie eine Fovea centralis nicht gefunden werden konnte. Ferner, daß die Netzhaut in ihrer Gesamtheit frei ist von entzündlichen Veränderungen, während sie andererseits außerordentlich von der Norm abweicht, insofern, als die Körnerschichten vielfach ineinander konfluieren und die Nervenfaserschicht stellenweise sehr stark entwickelt ist. Weiter ist hervorzuheben, daß im Bereiche der Netzhaut an einigen Stellen anstatt der Körnerschicht eine dunkelgefärbte, anscheinend homogene Masse getreten ist, die von etwas verdichtetem Netzhautgewebe eingescheidet wird. Es ist nicht sicher zu entscheiden, ob es sich hier um drusenähnliche Gebilde handelt. Die Stäbchen und Zapfenschicht fehlt vollständig und es ist teilweise schwer, die Grenze zwischen Aderhaut und Netzhaut zu finden. An einzelnen Stellen erscheint eine Grenzschicht, welche einige pigmentierte Zellen enthält. An den meisten Stellen jedoch wird die Grenzschicht gebildet von einer einschichtigen Lage glatter, kubischer Zellen mit deutlich gefärbten Kernen, ohne Pigmentierung. An wieder anderen Stellen ist auch diese Zellage unterbrochen oder undeutlich.

Die Limitans interna ist stellenweise in der Form einer dicken Glashaut verdickt, die auf ihrer Oberfläche, d. h. nach dem Glaskörper zu, einzelne ganz glatte, spindelige Kerne erkennen läßt.

In der Gegend des einen Äquators ist die Netzhaut von der nur wenig pigmentierten, einzelligen Pigmentepithelschicht getrennt und hier sind einzelne kolbige Auswüchse nach Art der Drusen der Glaslamellen sichtbar. Der durch die Abhebung der Netzhaut gebildete Hohlraum ist ebenso wie der größte Teil des Augeninnern mit einer feinen, körnigen, geronnenen, leicht rötlich gefärbten Masse angefüllt, welche keine Glaskörperstruktur besitzt. Von dieser, eine kurze Strecke weit von ihrer Unterlage abgehobenen Netzhaut aus geht nun ein feiner Strang von Netzhautgewebe, der auf vielen Schnitten sichtbar ist und somit einer Membran entspricht, zur gegenüberliegenden Netzhaut, wo der Strang sich nach vorne in mehrere Blätter auflöst und an der hier außerordentlich stark verdickten Netzhaut inseriert.

Neben der Abspaltung der Netzhaut an der einen Seite liegt noch ein anderer, kleinerer cystenartiger Hohlraum, und die Netzhaut verdickt sich nun nach der Gegend der Ora serrata hin und bildet hier eine Abzweigung derart, daß eine dünne Membran nach vorn hin die Abgrenzung gegen den Raum bildet, der eigentlich die Linse enthalten sollte; und diese Abgrenzung ist in den mittleren Schichten der Grenzmembran sehr dünn und trägt auf ihrer Innenfläche, d. h. nach dem

Glaskörper zu gerichteten Seite, eine Epithelschicht. Nach der Ora serrata zu erreicht dieses, von der Netzhaut ausgehende, atypisch differenzierte Gewebe eine größere Mächtigkeit, so daß auf der einen Seite die Netzhaut um das fünf bis sechsfache verdickt erscheint. Auch an dieser Seite finden sich einige cystenartige Hohlräume und auch hier setzt sich die verdickte Netzhaut der Ora serrata entsprechend scharf ab gegen die im Pupillargebiet verlaufende Grenzmembran. Der Winkel zwischen diesem Netzhautgewebe und der Ora serrata ist ausgefüllt von einem faserigen Gewebe, welches Züge von epithelähnlichen Kernen enthält, und es sind auch hier Faserzüge sichtbar, die deutlich an Zonulafasern erinnern und in dem Verlauf der nach rückwärts gelegenen Ciliarfortsätze liegen.

Der Raum, der auf diese Weise zwischen der nach dem Glaskörper zu gelegenen Grenzmembran und der Iris gebildet wird, ist in seinem peripheren Teil angefüllt mit einer Masse, die an Glaskörperstruktur erinnert, dagegen nach der Hornhaut zu eine mehr feinkörnige Beschaffenheit hat.

Das unpigmentierte Epithel im Bereiche der Ciliarfortsätze erscheint stark zylindrisch mit langgestreckten Kernen.

Der Sehnerv ist ohne Besonderheiten.

Auf den übrigen Schnitten des unteren Abschnittes des Bulbus ist zu erkennen, daß hier ein größeres Konvolut kristalloider, dunkelgefärbter Linsenmassen, die sich schlecht schneiden ließen, herausgefallen war.

Fassen wir nun die Ergebnise der mikroskopischen Untersuchung kurz zusammen, so handelt es sich im wesentlichen um ein Embryotoxon, um eine Defektbildung der Descemetschen Membran im Hornhautcentrum, welche wohl für die centrale Hornhauttrübung verantwortlich zu machen ist, ferner um eine Auflagerung neugebildeten Bindegewebes auf eine große Strecke der Hornhauthinterfläche; um rudimentäre Entwicklung der Iris, auf der einen Seite stärker ausgeprägt als auf der anderen; um Vorhandensein des Schlemmschen Kanales; ausgedehnte nicht entzündliche Veränderungen der Netzhaut, Fehlen der Stäbchen- und Zapfenschicht; Bildung cystischer Hohlräume, welche den Glaskörperraum auf einen kleinen, nach vorn zu gelegenen Raum reduzieren.

## Epikrise.

Vergleichen wir nun unseren Befund mit anderen, früher erhobenen, so ist zunächst festzustellen, daß die Kombination von angeborenen Hornhauttrübungen mit Irideremie, die klinisch schon häufiger beobachtet wurde, in den anatomisch untersuchten Fällen von Treacher Collins, Lembeck, v. Hippel, Uhthoff und Axenfeld ebenfalls nachgewiesen wurde. Es scheint sich bei diesen Fällen aber nicht um eine typische centrale Defektbildung der Descemetschen

Membran mit ihren Folgen gehandelt zu haben; eine Mißbildung, die als solche damals noch nicht bekannt war.

In meinem Falle dürfte es sich um eine solche Mißbildung gehandelt haben, weil weder im Bereiche der Iris noch der Hornhauthinterfläche irgendein Befund zu konstatieren ist, der auf die Einwirkung einer Entzündung mit Sicherheit bezogen werden könnte, während andererseits die Neubildung eines spindeligen Fasergewebes auf der Hornhauthinterfläche im Bereiche des centralen Defektes eine Erscheinung ist, die Peters (15; b, c) in einem seiner Fälle und nachträglich auch in einem von v. Hippel publizierten Falle feststellen konnte.

Das Vorhandensein des Schlemmschen Kanales erklärt es, daß in diesem Falle das sonst so häufige Zusammenvorkommen mit Glaukom bei der 41jährigen Patientin fehlte.

Die rudimentäre Entwicklung der Iris, das Fehlen von Dilatator und Sphinkter, das Verhalten der Descemetschen Membran erinnert durchaus an die Befunde, welche von H. Pagenstecher, Lembeck und anderen beschrieben worden sind. Es ist auch für diese Erscheinung kein Grund zu finden, der ihre Entstehung auf entzündlicher Basis wahrscheinlich machte, und somit schließt sich dieser Befund im vorderen Bulbusabschnitte dem an, was bisher an pathologisch-anatomischen Befunden bei Irideremie bekannt war, wenn wir von der Komplikation mit Defektbildung der Descemetschen Membran absehen.

Es liefert aber unser Fall weiterhin eine glänzende Bestätigung der von Seefelder zuerst ausgesprochenen Ansicht, nach welcher die Aniridie aufzufassen ist als eine Entwicklungshemmung der Retina oder richtiger gesagt, als eine auf mangelhafte Proliferation des Ektoderms zurückzuführende fehlerhafte Entwicklung.

Wie in dem Falle von Seefelder fehlte in meinem die Fovea centralis und es fand sich dieselbe mangelhafte Differenzierung der Netzhaut, welche besonders dadurch markiert wird, daß die Schicht der Stäbchen und Zapfen vollständig fehlt. Und wenn in dieser Hinsicht noch ein Zweifel über die Natur der vorhandenen Netzhautveränderung bestehen sollte, so muß dieser schwinden im Hinblick auf die vorgefundene Cystenbildung im Bereiche der Retina.

Es ist bisher nur ein einziger solcher Fall bekannt geworden, dessen Beschreibung wir Heine (5) verdanken; und es stellt unser Fall eine vollkommene Analogie zu dem von Heine mitgeteilten insofern dar, als auch hier der ganze Binnenraum des Auges von cystischen

Hohlräumen ausgefüllt wurde, die von der Netzhaut gebildet wurden, während der eigentliche Glaskörper auf ein kleines Volumen im vorderen Bulbusabschnitt reduziert war.

Bezüglich des Verhaltens der Linse wäre noch zu erwähnen, daß das Fehlen von Linsenkapsel und Linsenepithel sehr auffällig erscheint, vor allem mit Rücksicht auf den Umstand, daß Gebilde, welche Zonulafasern entsprechen, in nach hinten gerichteter Verlaufsrichtung auf Gebilde ektodermaler Natur hindeuten. Da aber klinisch im unteren Bulbusabschnitt, der Hornhauthinterwand anliegend, eine gelbliche, die Linse darstellende Masse gefunden wurde, so wird man wohl hier eine alte Linsenluxation annehmen dürfen, eine Komplikation, die bei Irideremie schon häufiger und auch in den Fällen von Lembeck, Rindfleisch, Ad. H. Pagenstecher und v. Hippel anatomisch nachgewiesen wurde.

Damit stellt unser Fall eine Ergänzung dessen dar, was bisher über die pathologische Anatomie der Irideremie bekannt war und, wie schon gesagt, eine Bestätigung der von Seefelder geäußerten Ansicht. Meines Erachtens kann aber mein Befund noch als eine bessere und kräftigere Stütze dieser Ansicht verwertet werden, insofern, als hier zum ersten Male die Komplikation mit Defektbildung der Descemetschen Membran anatomisch nachgewiesen wurde, die ihrerseits in den neueren Arbeiten von Peters (15; d) und Wirths (21) über angeborene Hornhauttrübungen und Hornhautstaphylome auf eine fehlerhafte Einstülpung des Linsenbläschens zurückgeführt wird. Damit würde ein Verständnis dafür geschaffen werden können, daß die Komplikation von angeborenen Hornhauttrübungen und Irideremie, wie sie schon häufiger beobachtet wurde, zurückzuführen ist, auf eine mangelhafte Proliferation des Ektoderms im Bereiche der Augenanlage überhaupt. Jedenfalls ist es auffällig, daß diese Mißbildung für sich allein, ebenso wie die Entstehung des Coloboms mit gutem Recht neuerdings auf eine mangelhafte Tätigkeit ektodermaler Gebilde zurückgeführt werden. Damit wird weiterhin die Tatsache dem Verständnis näher gebracht, daß eine Reihe von Mißbildungen z. B. Colobom und angeborene Hornhauttrübungen von Pagenstecher (14) durch ein spezifisches Gift für ektodermale Gebilde, nämlich das Naphthalin, bei Kaninchenfeten erzeugt werden konnten. Damit soll jedoch keineswegs gesagt sein, daß die Minderwertigkeit ektodermaler Keimzellgruppen stets auf körperliche Ursachen zurückzuführen sei. Vielmehr weist, wie Peters (15; e) neuerdings betont, schon allein die ausge-

sprochene Erblichkeit der angeborenen Hornhauttrübungen ebenso wie die der Irideremie darauf hin, daß wir es hier mit einer Variation, die im Keimplasma präformiert ist, zu tun haben.

---

## Literatur.


1. Bergmeister, Zwei Fälle von angeborener Irideremie. — Gräfes Archiv f. Ophthalm. (1904) Bd. LIX, S. 31.
2. Brunhuber, Einseitige totale Irideremie bei Hydrophthalmus congenitus. Klin. Monatsbl. f. Augenheilk. (1877) XV, S. 104.
3. Debenedetti, Irideremia totalis congenita. — Annali di Ottalmol. (1886) Bd. XV, p. 184.
4. van Duyse, Aniridie incomplète. — Archives d'ophthalm. (1907) Bd. XXVII, p. 1.
5. Heine, Klinisches und Anatomisches über eine bisher unbekannte Mißbildung des Auges: Angeborene Cystenretina. — Graefes Archiv f. Ophthalm. (1904) Bd. LVIII, S. 38.
6. von Hippel, Über Mikrophthalmus congenitus, Colobom, Rosetten der Netzhaut, Aniridie, Korectopie. — Zieglers Beiträge z. pathol. Anatomie u. zur allgemeinen Pathol. 1905. Festschrift f. Arnold. 7. Supplement, S. 257.
7. Derselbe, Die Mißbildungen und angeborenen Fehler des Auges. — Graefe Saemisch, Handbuch d. Augenheilk. 2. Aufl. Bd. II, 1. Abt., S. 52.
8. Hopf, Zur pathologischen Anatomie des angeborenen Irismangels. — Inaug. Diss., Jena 1900.
9. Kitamura, Über Mikrophthalmus congenitus und Lidbulbuscysten nach Untersuchungen am Schweinsauge. Klin. Monatbl. f. Augenheilk. (1906) XLIV, Beilageheft, S. 109.
10. Lafon, Un cas de microphthalme double. — Archives d'ophthalm. (1907) XXVII, p. 522.
11. Lembeck, Über pathologische Anatomie der Irideremia totalis congenita. Inaug. Diss. Halle 1890.
12. Manz, Die Mißbildungen des menschlichen Auges. Graefe-Saemisch, Handbuch d. Augenheilk., 1. Aufl., Bd. II, Teil 2, S. 90.
13. Pagenstecher H., Pathologisch-anatomische Mitteilungen. — Klin. Monatbl. f. Augenheilk. (1871) IX, S. 427.
14. Pagenstecher, Ad., Beitrag zur pathologischen Anatomie der kongenitalen Aniridie. — Graefes Arch. f. Ophthalm. (1903) LV, S. 75.
15. a) Peters, Die angeborenen Fehler und Erkrankungen des Auges, 1909, Bonn, S. 96.
    b) Derselbe, Über angeborene Defektbildung der Descemetschen Membran. — Klin. Monatsbl. f. Augenheilk. 1906, S. 27.

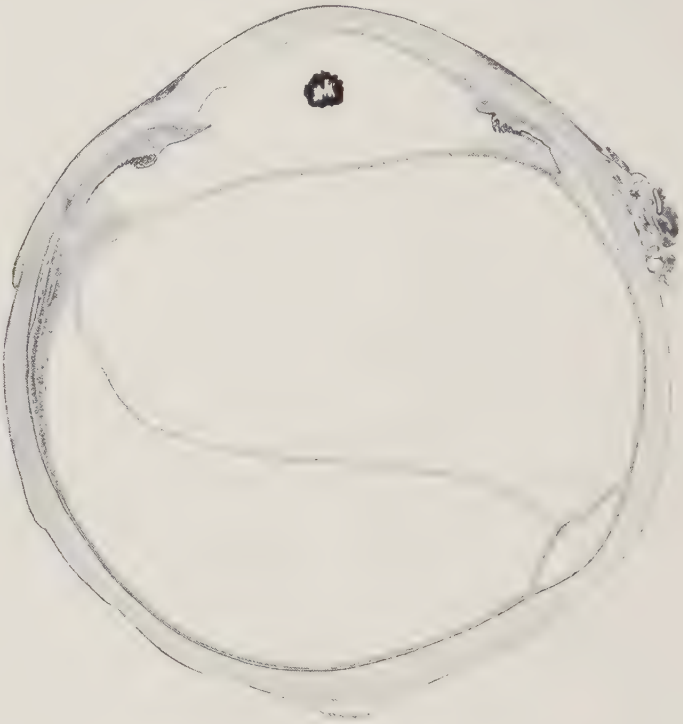

Fig. 1.



Fig. 2.

c) Derselbe, Weiterer Beitrag zur Kenntnis der angeborenen Defektbildung der Descemetschen Membran. — Klin. Monatbl. f. Augenheilk. 1908, S. 247.
d) Derselbe, Über angeborene Hornhautstaphylome. — Berliner ophthalm. Gesellschaft. — Ref.: Centralbl. f. Augenkeilk. 1912.
e) Derselbe, Pathologie der Linse. — Berichte von Lubarsch-Ostertag. Sinnesorgane. Ergänzungsband 1912. Wiesbaden, Bergmann. 1914.
16. Rindfleisch, Zur pathologischen Anatomie und Genese des angeborenen Irismangels. — Graefes Arch. f. Ophthalm. (1891) Bd. XXXVII, 3, S. 22.
17. Seefelder, Die angeborenen Anomalien und Mißbildungen des Auges. — Lubarsch-Ostertag. Ergebnisse d. allgem. Pathologie und pathologischen Anatomie des Auges. Wiesbaden 1910, S. 733.
18. Derselbe, Die Aniridie als eine Entwicklungshemmung der Retina. — Graefes Arch. f. Ophthalm. (1908) Bd. LXX, S. 65.
19. Treacher Collins, Congenital defects of the iris and glaucoma. — The Ophthalm. Review (1891) X, p. 101.
20. Uhthoff und Axenfeld, Beitrag zur pathologischen Anatomie und Bakteriologie der eitrigen Keratitis des Menschen. Graefes Archiv f. Ophthalm. (1891) XLII, 1, S. 19.
21. Wirths, Über angeborene Hornhautstaphylome. — Verlag: Leopold Voss, Leipzig (1913).
22. Coats, A case of mikrophthalmus with remarks. — The Ophthalmoscope, Vol. VIII, 1910, p. 702.
23. Keil, Zyklopie bei einer neugeborenen Katze. — Arch. f. vergl. Ophthalm. III, 1911, S. 13.
24. Palmieri, Contributo allo studio dell'irideremia congenita. — Annali di ottalmologia XLI, 1912, p. 367.
25. Seefelder, Diskussion über den Vortrag von Elschnig über die Anatomie des Albino-Auges. — 39. Heidelberger Versammlung 1913.

## Tafelerklärung.

Fig. 1. Durchschnitt durch die Mitte der Pupille.
Fig. 2. Cysten- und Strangbildung der Retina.

# Lebenslauf.

Ich, Emil Dietrich Johannes Overhoff, evangelischer Konfession, wurde geboren am 24. Dezember 1887 zu Kiel als Sohn des Obermaschinisten der Kaiserlichen Marine Hermann Overhoff. Meine Schulbildung erhielt ich nacheinander auf der Bürgerschule und der Realschule in Kiel, von Sexta ab auf dem Gymnasium in Wilhelmshaven. Mein Reifezeugnis erwarb ich auf dem Kgl. Gymnasium zu Hildesheim. Ich studierte dann Medizin, und zwar 8 Semester in Kiel, die letzten 2 in Rostock. Mein Vorexamen bestand ich im März 1911 in Kiel, mein Staatsexamen am 18. Dezember 1913 in Rostock. Meiner halbjährigen Dienstpflicht mit der Waffe leistete ich im Jahre 1911 beim Infanterie-Regiment Nr. 85 zu Kiel Genüge. Zurzeit bin ich Medizinalpraktikant an der Großherzoglichen Universitäts-Augenklinik zu Rostock. Die Doktorprüfung bestand ich am 24. Februar 1914.

G. Pätz'sche Buchdr. Lippert & Co. G. m. b. H., Naumburg a. d. S.

G. Pätz'sche Buchdr. Lippert & Co. G. m. b. H., Naumburg a. d. S.